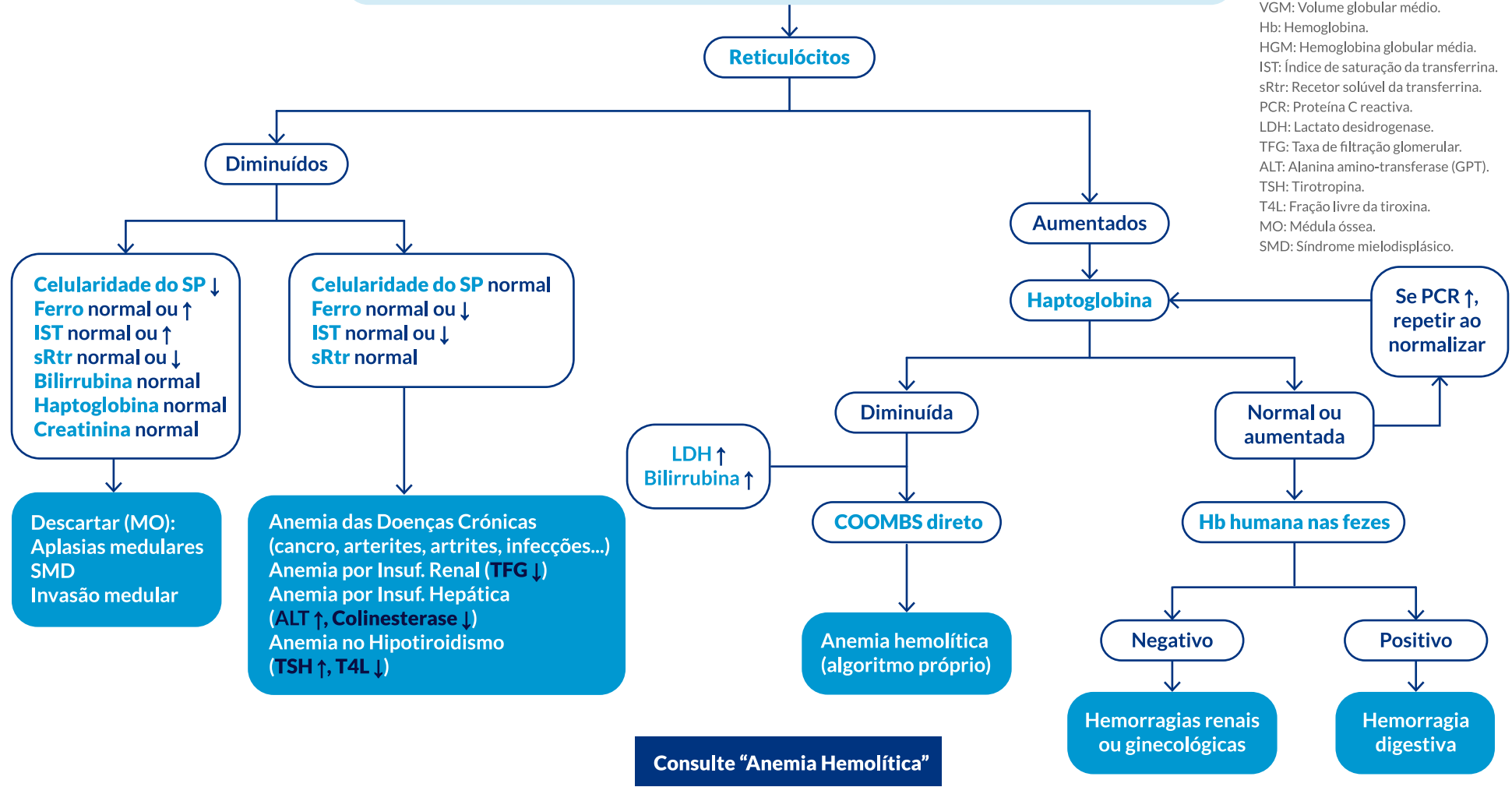


Hemograma, Morfologia do SP, BILt, BILd, reservas de Ferro, Reticulócitos, Vit.B12, Folatos IE (80 fL < VGM < 100 fL; Hb diminuída; HGM normais)

ABREVIATURAS:
 SP: Sangue periférico.
 BILt: Bilirrubina total.
 BILd: Bilirrubina direta.
 VB12: Vitamina B12.
 Folato IE: Folato intra-eritrocitário.
 VGM: Volume globular médio.
 Hb: Hemoglobina.
 HGM: Hemoglobina globular média.
 IST: Índice de saturação da transferrina.
 sRtr: Recetor solúvel da transferrina.
 PCR: Proteína C reactiva.
 LDH: Lactato desidrogenase.
 TFG: Taxa de filtração glomerular.
 ALT: Alanina amino-transferase (GPT).
 TSH: Tirotropina.
 T4L: Fração livre da tiroxina.
 MO: Médula óssea.
 SMD: Síndrome mielodisplásico.



Consulte "Anemia Hemolítica"